Aus der Chirurgischen Klinik der Universität Bonn
Direktor: Prof. Dr. Freiherr von Redwitz.

„Über Tumoren der Harnblase"

Inaugural-Dissertation

zur

Erlangung des Doktorgrades

der

Hohen Medizinischen Fakultät

der

Rheinischen Friedrich-Wilhelms-Universität

zu Bonn

Vorgelegt am 1. März 1939

von

Peter Schiefen

aus Honnef a. Rhein

1939

Druck von Jos. Lucas, Beuel-Bonn

Gedruckt
mit Genehmigung der medizinischen Fakultät
der Universität Bonn.

Referent: Prof. Dr. Freiherr von Redwitz
Korreferent: Prof. Dr. Siebke.

R. UNIV.
BIBLIOTHEEK
LEIDEN

Die Aetiologie der Blasengeschwülste ist ebenso wie die anderer Organtumoren wenig erforscht. Manche Autoren wollen einen fortdauernden Reiz auf die Blasenschleimhaut als Ursache der Geschwulstbildung anführen. Doch ist diese Deutung nicht immer zutreffend, da man viele Fälle von chronischem Katarrh der Blase zu Gesicht bekommt, bei denen sich kein Tumor entwickelt, oder Steine längere Zeit einen Reiz auf die Blasenschleimhaut ausüben, ohne irgendeinen Anlaß zur Tumorbildung zu geben.

Es gibt jedoch eine Gruppe von Neubildungen der Harnblase, deren Entstehung einwandfrei durch regelmäßige Zufuhr bestimmter Chemikalien bewiesen ist. Rehn konnte schon 1895 als erster darauf aufmerksam machen, daß bei Anilin- und Fuchsinarbeitern Blasengeschwülste häufig auftraten. Später konnte die klinische Erfahrung die Beziehung von Fuchsin, Anilin und β-Naphtylamin zu den Harnwegen bestätigen.

Leuchtenberger stellte um die Jahrhundertwende statistisch fest, daß die Arbeiter, die in Anilinbetrieben beschäftigt waren 33mal häufiger an einer Blasengeschwulst zugrunde gingen als eine gleiche Anzahl von Männern der übrigen Bevölkerung. Wir wissen heute, daß diese Stoffe auf die Blasenwand einen produktiven Reiz ausüben und Wucherungen verschiedener Art wie Papillome, Carcinome und Sarkome diesen Chemikalien ihre Entstehung verdanken; sei es, daß diese giftigen Stoffe über die Atmungsorgane oder auch subkutan den Weg in den Organismus fanden.

1931 konnten in der urologischen Abteilung von Prof. Joseph durch dauernde Zufuhr von Anilin- und β-Naphtylamin Tumoren in der Blase von Kaninchen erzeugt werden. Von 70 Tieren gelang es bei 7, Geschwülste in der Blase zu erzeugen. Die histologische Untersuchung stellte einwandfrei die fibro-epitheliale Natur dieser Gewächse dar.

Es ist weiter bekannt, daß auch Bilharzia-Parasiten Reiztumoren veranlassen. So weist J. Diamantis auf die Häufigkeit des Blasenkrebses bei verhältnismäßig jugendlichen Ägyptern hin; und zwar entsteht dieses Ca. meist in einer Zone von Verkalkungen, die durch die Bilharziose bedingt ist.

Aus praktischen wie aus klinischen Gründen teilen wir die Blasengeschwülste in gutartige und bösartige ein. Während die gutartigen Tumoren ein dankbares Gebiet für unser therapeutisches Handeln bedeuten, steht man den bösartigen auch heute noch in den meisten Fällen ohnmächtig gegenüber. Diese Einteilung widerspricht allerdings der Natur der Geschwülste an sich; wollen wir dem Wesen der Blasentumoren gerecht werden, so müssen wir sie nach pathologisch-anatomischen Gesichtspunkten in epitheliale, bindegewebige und ovulogene Geschwülste einteilen. Zu den epithelialen Geschwülsten gehören das Papillom und das Carzinom; zu den bindegewebigen Geschwülsten rechnet man das Angiom, das Myom, das Fibrom und das Sarkom; zu den ovulogenen Tumoren zählt man das Dermoid.

Pathologisch-anatomisch ist das Papillom oder Fibroma papillare (Virchow) meist zottig und mit der Schleimhaut durch einen Stiel verbunden. Diese Zotten können lang und verzweigt sein, und es ist gar nicht selten, daß auf jeder Verzweigung noch ein Gefäßbäumchen aufsitzt. Jeweils sind die Zotten so fein wie Haare und äußerst zahlreich, jeweils sind sie kurz und derb und an ihrem Ende sogar kolbenförmig aufgetrieben.

So verschiedenartig wie der Zottenbehang der Papillome sein kann, ebenso mannigfache Formen kann auch der Stiel annehmen. Einmal kann die Geschwulst auf lang aufgeschossenem Stiel polypenhaft in das Lumen der Blase hineinragen, ein andermal sitzt das Papillom der Blasenwand dicht auf, die Verästelungen quellen gleich aus ihr hervor und machen in solchen Fällen den Eindruck eines Schwammes.

Histologisch hat das Papillom Ähnlichkeit mit den Warzen. Wie E. Cerny angibt, besteht nicht nur eine Übereinstimmung in der äußeren Form, sondern biologisch gesehen gleicht das Papillom in seinem Charakter als Geschwulst den Warzen. Wir wissen, daß Warzen von einer Körperstelle auf eine benachbarte geimpft werden können. Verschiedene Autoren sprechen sogar von einer Infektiosität der Warzen, führen als Beweis das endemische Auftreten von Warzen in Schulen an. Die Papillome in der Blase gleichen auch in dieser Hinsicht den Warzen. Würde man bei Entfernung eines Papilloms durch Sectio Alta die Umgebung nicht sorgfältig abdecken,

so kann man erleben, nachher nicht nur in der Blase, sondern auch in der Narbe Papillome anzutreffen.

Das Papillom hat die Neigung, sehr leicht zu rezidivieren. Die Rezidive können so häufig und ihre Aussaat kann so groß sein, daß die Geschwülste dicht aneinandergedrängt das ganze Blaseninnere ausfüllen; in diesem Falle spricht man von einer Papillomatose der Blase und von einer klinischen Malignität.

Auch können die Blasenpapillome als Tochtergeschwülste eines Nierenbeckenpapilloms auftreten. E. Joseph berichtet von einem Patienten, dem 1914 eine Niere wegen eines Nierenbeckenpapillomes entfernt wurde. Nach sechsjährigem Wohlbefinden fand Joseph bei dem gleichen Patienten ein Papillom an der Uretermündung der herausgenommenen Niere. Die Entstehung dieser Neubildung will er so erklären, daß 1914 Geschwulstkeime aus der Niere abbröckelten und die Blasenschleimhaut infizierten. Nach sechsjähriger Latenz keimten sie dann zum Papillom aus. Kritisch ist dazu zu bemerken, daß ganz allgemein für das multiple Auftreten der Nierenbecken- und Blasenpapillome außer der Möglichkeit einer Metastasierung infolge Verschleppung mit dem Harnstrom und Implantation an anderer Stelle des Harntraktes weitere Wege denkbar sind und sicher auch zutreffen.

Grundsätzlich unterscheidet z. B. Grauhahn zwischen der uniokulären und multizentrischen Entstehung der Zottengeschwülste überhaupt; dann aber besteht auch neben der Möglichkeit der urinogenen Verschleppung und Implantation die der Ausbreitung der Geschwulst in den Gewebs- und Lymphspalten — gleich Metastasierung auf dem Lymphwege und schließlich der Ausbreitung auf dem Blutwege — gleich hämatogener Metastasierung.

Im Falle Joseph spricht der lange Zeitraum zwischen angeblicher Infektion und Auftreten der Geschwulst gegen eine urinogene Ausbreitung. Es ist uns wahrscheinlicher, daß es sich hier um eine multizentrische Entstehung der Zottengeschwulst im Sinne Grauhahns handelt; nicht näher festzulegende Ursachen (mechanische Beanspruchung?) scheinen für das spätere Auftreten dieser neuen Zottengeschwulst am linken Ostium verantwortlich zu sein.

Die cystoskopische Untersuchung zeigt uns, daß die reich vaskularisierten, transparenten Zotten der Papillome meist auf einem

deutlich sichtbaren Stiel aufsitzen; bei diesen langstieligen Formen ist die Geschwulst auch mit einem langen algenartigen Zottenbehang versehen. Wenn jedoch der ebenso geformte Tumor kurzstielig ist, so ist auch sein Behang meist kürzer.

Man kann den verborgenen Stiel mit Hilfe eines Kunstgriffes sichtbar machen, indem man den Tumor mit dem Ureterkatheter zur Seite drängt, wobei dann der Stiel ins Gesichtsfeld kommt. Dagegen macht das kurzgestielte Papillom auf den unerfahrenen Beobachter zuweilen den Eindruck einer breitbasig aufsitzenden malignen Geschwulst, da der Stiel von dem Behang, der sich bis auf den Blasenboden senkt, völlig überlagert wird. Jedoch ist in Wirklichkeit die Geschwulst gestielt und gutartig. In einem solchen Falle schlägt Joseph vor, aus einem Ureterkatheter das Papillom mit Kochsalzlösung anzuspritzen, dann läßt sich die Geschwulst biegen und man kann ihren Stiel sehen. Bisweilen wird der Geübte schon an dem eigentümlichen Schlagschatten, den ein flaches Papillom auf die Blasenwand wirft, erkennen, daß die Geschwulst gestielt ist.

Häufig macht die Differentialdiagnose zwischen Papillom und bullösem Oedem große Schwierigkeiten. Es ist gar nicht selten, daß eine Blase wegen der Diagnose „Papillom" operativ eröffnet wurde — aber kein Papillom gefunden werden konnte, da im cystoskopischen Bilde ein bullöses Oedem als Papillom angesprochen worden war. Zu dieser Fehldiagnose geben meist die am Sphinkterrand sitzenden, handschuhfingerförmigen, polypenähnlich in die Blase hineinragenden Gebilde dem Unerfahrenen Anlaß. Wenn man aber einerseits an die immer breite, flächenhafte Ausdehnung des Oedems denkt, und anderseits das Fehlen von Gefäßen in den transparenten Blasen berücksichtigt, so kann es — vorausgesetzt, daß das Gesichtsfeld klar ist — nicht leicht zu einer Verwechslung führen.

Eine weitere Möglichkeit, sich über die Natur der Blasengeschwulst Gewißheit zu verschaffen, ist folgende: Man sticht an der fraglichen Stelle mittels einer Elektrokoagulationssonde ein; handelt es sich um ein Papillombäumchen, so ergraut es infolge der Koagulation, wird nekrotisch und verklebt mit der Sonde; ist es eine Oedemblase, so fällt sie zusammen und entleert wässriges Sekret.

Das Blasen-Carzinom erscheint in verschiedenen Formen, bald als mächtiges, in das Blasencavum hineinwucherndes Gewächs, bald

infiltriert es nur ganz flach die Blasenwand. Wuchert das Ca. in das Cavum der Blase ein, so kann es breit oder gestielt aufsitzen; seine Oberfläche kann glatt sein, sie kann höckerigen oder sogar zottenartigen papillären Bau tragen, sogen. Zottenkrebs. Im letzten Falle ist eine Verwechslung mit dem gutartigen Papillom sehr gut möglich.

Im cystoskopischen Bilde gesehen gleichen die Zotten in ihrem Bau völlig den Papillomen, lediglich sind die Verhältnisse in ihrer Basis verschieden. Caspar gibt an, daß man bei den benignen Zottenpolypen das bindegewebige Gerüst regelmäßig sich aus der Submucosa erheben sieht, dagegen finden wir bei dem Zottenkrebs im basalen Anteil kleinzellige Infiltration und atypische, in die Tiefe gehende, mitosenreiche, epitheliale Wucherungen eingestreut.

Ebenso wie die gutartigen Geschwülste, so können auch die bösartigen multipel auftreten; auch ist eine Kombination zwischen gestielten Zottenkrebsen und infiltrierendem Wandcarcinom beobachtet worden. Oft kommt es zu einer Umwandlung einer gutartigen Geschwulst in eine bösartige. Bei den meisten Statistiken, die hierüber bestehen, kann leicht eine Täuschung vorliegen, und zwar bei der ersten Diagnosestellung; denn es ist durchaus möglich, daß bei einer Probeexcision dem Pathologen nur ein Teil der gutartigen Geschwulst vorgelegt wurde, während die Basis des Gewächses — mit ihren bereits bestehenden Atypien — den Augen des Beobachters vorenthalten blieb. Hierin wird auch der Grund liegen, weshalb die Statistiken bei der Aufstellung der „bösartigen Umwandlung" zahlenmäßig so weit auseinandergehen.

Wichtig ist der Unterschied, ob es sich um primäre oder sekundäre Tumoren handelt.

Sekundäre Tumoren sind entweder solche, die sich ‚per continuitatem' von der Nachbarschaft aus fortgesetzt haben, oder es sind Metastasen von Muttergeschwülsten, die an irgendeiner anderen Stelle des Körpers zu finden sind. Der typische Sitz des Carcinoms ist vorzugsweise das Trigonum, die Gegend der Ureteren, der Bas fond, und entspricht ungefähr einem dem Trigonum parallelen größeren Dreieck. Es kommt meist dort zur Entstehung, wo embryonal verschieden entwickeltes Gewebe zusammentrifft und auch die stärkste physiologische Beanspruchung besteht, nämlich an den Ostien, die von beiden Seiten dem Harnstrom ausgesetzt sind und der sie viel-

leicht noch mit cancerogenen Stoffen in Berührung bringt. Ein klares Bild von der Malignität und Operabilität der Blasentumoren bekommt man dann, wenn man den Blasenboden als Horizontale annimmt (Heusch, II. Tag. d. Urologen 37). Je nachdem sich die Geschwulst über dieser Ebene, also blasenwärts hält oder in und unter ihr sich entwickelt, ist sie gutartiger und operativ leichter anzugehen, oder bösartig und destruierend und therapeutisch schlecht zu beherrschen.

Die Größe der malignen Geschwulst variiert zwischen einer Erbse und einem Kinderkopf. Bemerkenswert ist der Umstand, daß die malignen Tumoren oft lange Zeit in der Blase lokalisiert bleiben und daß Metastasen verhältnismäßig spät auftreten.

Was die Häufigkeit der Metastasierung angeht, so gibt Dwight-Spooner-Rochester an, daß bei 163 an diesem Leiden gestorbenen Patienten sich 49 = 29% Metastasen fanden, und zwar betrafen 34 dieser Fälle die Lymphdrüsen, 14 die Leber, 9 die Lungen und nur ganz vereinzelt wurden die Knochen befallen. Das Blasen-Ca. findet man am häufigsten beim Manne der 60er Jahre.

Pathologisch-anatomisch kann man das Blasen-Ca. in drei Formen einteilen:

I. Das Carcinoma papilliforme
II. Das Carcinoma solidum
III. Das infiltrierend wachsende Carcinom.

Das Carcinoma papilliforme sitzt breitbasig der Blasenwand auf. Es gibt auch gestielte Carcinome — jedoch sitzt der Stiel in diesen seltenen Fällen sehr breitbasig auf —, die sich äußerlich nicht von Papillomen unterscheiden, doch bergen sie, wie eingangs dieses Kapitels erwähnt, in ihrem Stiel atypische Epithelwucherungen. E. Joseph glaubt schon äußerlich das Carcinoma papilliforme vom gewöhnlichen Papillom unterscheiden zu können. Beim Carcinom ist der Zottenbehang derber, massiger und sieht gelblicher aus als beim Papillom. Beim Carcinom fehlt die Zierlichkeit der Zotten und ebenfalls die feine Gefäßstruktur.

Das Carcinoma solidum besteht zu Beginn aus flachen, soliden, etwas vorspringenden Hügeln. Die Schleimhaut darüber ist matt und gefäßarm; da die getrübte Mucosa die Submucosa verdeckt, kann man in dieser kein Gefäß sichten.

Diese Geschwulst ist sehr maligne und wandelt ihr anfangs harmloses Äußere sehr bald in eine einwandfreie bösartige Gestalt um. Bald zerfällt sie geschwürig und infiltriert die Nachbarschaft. Wir sehen aus der Umgebung Knoten aufsprießen, die aber alle mit der Hauptgeschwulst in Verbindung stehen. Diese Knoten brechen auf; Gewebebrocken, Fibrinablagerungen, Blutkoagula lagern sich auf die Geschwulst. Infolge dieser Zerfallsprodukte kommt es zur Cystitis, die uns dann den Tumor unkenntlich macht.

Das infiltrierend wachsende Carcinom und der Scirrhus ist charakterisiert durch sein plattenartiges Wachsen, durch seinen frühen Zerfall, durch ausgedehnte, hartrandige Schleimhautgeschwülste. Diese Zerfallsprodukte geben ihrerseits leicht zu Infektionen Anlaß; man findet dann Eiterung, bullöses Oedem und entzündliche Infektion. Nach Zuckerkandl ist das infiltrierend wachsende Carcinom der Blase meist aus Cylinderzellen zusammengesetzt. Das Plattenepithel-Carcinom ist selten. Besteht die Geschwulst vorwiegend aus Epithelmassen, so hat sie weiche Konsistenz, überwiegt dagegen das interstitielle Stromagewebe, das die gefäßhaltige Stützsubstanz der einzelnen Zotten bildet, so fühlt sich das Ca. hart an, und wir nennen es Scirrhus.

Die Symptome der gutartigen wie der bösartigen Geschwülste in der Blase sind zu Beginn die gleichen. Blut im Urin — ohne Schmerzen, das ist das übliche Anfangszeichen. Ohne besondere Veranlassung — im Gegensatz zu den Blutungen bei Steinen — wiederholt sich die Blutung bald profus, bald sind es nur einige Tropfen am Ende der Miktion und bald verschwindet die Hämaturie ohne unser Zutun wieder. Die Blutung kann nur in Form geringster Spuren auftreten, sie kann aber auch so stark werden, daß die Gerinnsel die Urethra vollkommen zusetzen. Ebenso schwankt die Intensität der Beschwerden in weiten Grenzen. Für gutartige Geschwülste ist es charakteristisch, daß die Beschwerden monate-, ja jahrelang ausbleiben, wohingegen bei malignen Tumoren nur ganz kurze beschwerdefreie Intervalle zu beobachten sind. Infolge des Zerfalls der bösartigen Geschwülste trübt sich der Urin — abgesehen von den Blutungen — und die erschwerende Cystitis setzt ein. Weder die Hämaturie noch der qualvolle Harndrang setzt für längere Zeit aus. Während beim Papillom die Blutung ohne Schmerzen das Krank-

heitsbild beherrscht, stehen beim Carcinom die qualvollen Miktionsbeschwerden im Vordergrund. Die Papillome sind leicht verletzbar und infolge ihres Gefäßreichtums führen sie leicht zu abundanter Blutung. Störungen in der Harnentleerung, wie Pollakisurie, Schmerz am Schluß der Miktion mit einigen Blutstropfen deuten auf einen infiltrierenden Tumor mit basalem Sitz hin. Vielleicht kann uns das Alter des Patienten auf die wahrscheinliche Art der Erkrankung hinweisen.

Wenn auch die klinischen Symptome wertvolle Hinweise geben können, so sind sie aber dennoch nicht in der Lage, die Cystoskopie zu ersetzen. Bei jeder noch so geringen Blutung ist eine Blasenspiegelung angezeigt, vorausgesetzt, daß nicht der Harnbefund (Zylinder usw.) die Ursache der Blutung mit Sicherheit feststellt.

Wie wichtig die cystoskopische Untersuchung ist, zeigt folgender an der Universitätsklinik zu Budapest beobachteter Fall:

Seit einem Jahr war einem Kranken wegen geringer Blutung strenge nephritische Diät vorgeschrieben worden. Die jetzt erst vorgenommene Cystoskopie entdeckte sofort die Ursache der Blutung, nämlich ein Papillom.

Weiterhin sind die Symptome, die die Blasengeschwülste machen, abhängig von Größe, Sitz und Struktur der Geschwulst. Z. B. kann Paschkis von einer Ischuria paradoxa bei einem 46jährigen Manne berichten: im Laufe von 10 Monaten traten Miktionsbeschwerden auf, und die cystoskopische Untersuchung ergab einen papillären Tumor in der Nähe der Blasenmündung. Nach endovesikaler Elektrokoagulation blieb der Patient vollkommen beschwerdefrei.

Ferner läßt sich klinisch die Tatsache verwenden, daß sich die Cystitis beim Papillom leicht beeinflussen läßt, während beim carcinomatösen Blasengeschwür die Cystitis unbeherrschbar ist.

Was die Untersuchung spontan abgegangener Gewebsfetzen oder auch aspirierter Tumorteile anbelangt, so kann das histologische Untersuchungsergebnis sehr oft irreführen.

Bei dieser mangelhaften Untersuchung bekommt der Pathologe in den meisten Fällen nur oberflächliche Geschwulstteile zu Gesicht, während die maligne Entartung am Grunde der Geschwulst ungehindert weiterschreitet. In verschiedenen Kliniken wird auf die histologische Untersuchung des auf endovesikalem Wege gewonnenen

Materials gar kein Wert gelegt. Wenn schon eine Probeexcision vorgenommen werden soll, so ist nur die Excision aus der Basis des Tumors von Wert; das aus der Peripherie der Geschwulst gewonnene Material führt allzu leicht irre und ist darum zwecks Diagnosestellung unbrauchbar.

Während die klinischen Symptome vom Blasenpapillom wie vom Blasenkrebs gemeinsam besprochen wurden, soll die Besprechung der Therapie beider Geschwulstarten getrennt abgehandelt werden.

Für die Behandlung des Papilloms stehen uns zwei Wege offen:

1. Die Entfernung der Geschwulst auf dem Wege der Sectio alta;
2. Zerstörung der Geschwulst auf endovesikalem Wege durch Elektro-chemo-koagulation.

Da sich vielfach im Sattel des aufsitzenden Papillomstieles schon die Anfänge der malignen Entartung befinden, liegt nichts näher, als die nicht einwandfreie gutartige Geschwulst auf dem Wege der Sectio alta mitsamt ihrem Stiele weit aus dem Gesunden herauszuschneiden. E. Joseph behauptet, dieses Vorgehen sei zu verwerfen und läßt es nur für Ausnahmefälle zu, die gleich noch zu besprechen sind. Die Erfahrung zeigt, daß nicht nur keine Sicherheit für die vollkommene Beseitigung der Geschwulst besteht, sondern, daß dazu infolge des Eingriffes das Leben des Patienten durch erneutes Aufsprießen von Geschwulsten an Stellen, an denen früher kein Papillom war, verkürzt und vielleicht sogar als Folge einer allgemeinen Papillomatose der Blase sogar beendet wird.

Papillome verhalten sich bei der Operation wie Warzen an der Hand. Wenn man sie abschneidet und ihre Umgebung nicht sorgfältigst vor dem „infektiösen Blut" schützt — was sich bekanntlich nicht immer so leicht erreichen läßt —, so läuft man Gefahr, überall da, wohin sich das Blut ergießt, Rezidive zu bekommen. Ebenso kann auch die Elektrokoagulation nicht vor Rückfällen schützen, da die operativ eröffneten Lymphwege das Eindringen des infektiösen Materials an anderen Stellen möglich machen.

Zur Ausführung der Sectio alta können folgende Ursachen zwingen: 1.) Eine Blutung ist so abundant, daß trotz Blasenspülungen

ein Aufsuchen des spritzenden Gefäßes mit dem Cystoskop unmöglich ist; 2.) Die Geschwulst sitzt an einer Stelle, die auf endovesikalem Wege nicht zu erreichen ist (z. B. Prostatahypertrophie, Geschwulste in der Nähe des Sphinkters; 3.) Bei Unmöglichkeit der Cystoskopie; z. B. eine Geschwulst füllt die ganze Blase aus; 4. Die Geschwulst sitzt auf breitem Stiel oder ist pilzförmig angeordnet und macht somit die Resektion der Blasenwand erforderlich.

Ein modernes Verfahren der Operation des Papilloms wird uns von der Budapester Universitätsklinik, Prof. Géza v. Illyés angegeben: Bei eröffneter Blase und nach sorgfältigem Abtasten der Geschwulst und der Umgebung wird mit einer eigens konstruierten Papillomzange die Geschwulst gefaßt und mit einem Scherenschlage abgetragen. Die Papillomzange ist eine ausreichend lange anatomische Pinzette mit ovalen oder auch steigbügelförmigen, verbreiterten Ästen, die gefenstert und deren Grifflächen gerieft sind. Da das Papillom weich, bröckelig und leicht zerreißbar ist, leistet diese Zange gute Dienste; muß man doch die Geschwulst emporheben und beiseite ziehen, um an ihren Stiel zu gelangen. Die breite Angriffsfläche, bei der die weiche Geschwulst sich aus den Fenstern hervorwölbt und sich so selbst in der Zange fixiert, verhindert ein Abreißen kleiner Geschwulstteilchen; dieses Abreißen kleinster Tumorteile ist unbedingt zu vermeiden, da sie zur Entstehung neuer Implantationsmetastasen führen.

Bei dieser Operationsmethode wird die v o r h e r i g e Umstechung des Geschwulststieles als unrichtig verworfen, da die maligne Entartung immer vom Stiel aus ihren Anfang nimmt. Was die Blutstillung anbelangt, so bietet die Umstechung Vorteile, doch bleibt bei ihr das Grundübel in der Blase zurück. Vor dem Abtragen des Stieles ist das Papillom emporzuziehen, da nur so der Sattel des Tumors mit herausgehoben werden kann. Die spritzenden Gefäße werden einzeln sorgfältig umstochen und die Fäden aus der Bauchwunde herausgeleitet. Gelingt die Umstechung nicht, so bleiben die Klemmen für 2—3 Tage liegen. Die aus der Wunde heraushängenden Fäden werden nach 5—6 Tagen ohne Blutungsgefahr unter mildem Zug entfernt; somit bleibt kein fremder Körper zurück, der zur Inkrustation neigen könnte.

Ein weit schonenderes Verfahren zur Entfernung von Papillomen ist die endovesikale Elektro- oder Chemokoagulation. Sie bietet gegenüber der Sectio alta mehrere Vorteile. Einmal entstehen bei dieser Methode nur ganz selten Implantationsmetastasen, zum andern kann man mit dem Vergrößerungscystoskop jede kleine Warze in der Blasenschleimhaut erkennen, die dem unbewaffneten Auge bei der blutigen Operation bestimmt entgehen würde. Weiter kann die Elektrokoagulation so oft wie nötig wiederholt werden, was bei der Sectio alta ebenfalls nicht möglich ist.

Die endovesikale Behandlungsmethode wurde bereits von Nitze geübt. Das Instrumentarium war aber damals derartig kompliziert, daß nur wenige und nur geschickte Urologen damit umgehen konnten. Man unterschied in der Abtragung der Geschwülste eine kalte und eine heiße Methode. Die Methode bestand darin, daß man den Tumor oder auch Teile davon mit einer Drahtschlinge umfaßte; einmal konnte man die Schlinge anziehen und so die Geschwulst abschnüren (kalte Methode), oder die Schlinge auf elektrischem Wege erhitzen und somit den Tumor abbrennen (heiße Methode). Sehr oft mußte wegen der Größe des Instrumentes das Orificium externum gespalten werden. Nitze selbst hatte gute Erfolge mit seinem Instrumentarium gehabt.

Forscher wie Blum, Caspar, Beer und Joseph konnten sehr bald das Instrumentarium vereinfachen.

Blum nahm als Führungsrohr eine Drahtspirale in einem Kaliber von 6 Charrière für alle Instrumente.

Caspar brachte ein neues doppelläufiges Operationscystoskop heraus; durch den einen Kanal konnte man eine schlingentragende Spirale einführen und durch den anderen eine Greifpinzette.

Wohl die bedeutendste Neuerung in unserer endovesikalen Behandlung brachte der Amerikaner Edwin Beer. Er war der erste, der die Thermokoagulationssonde ins Cystoskop einbaute. Er leitete in einer Sonde einen Hochfrequenzstrom durch das Cystoskop und verwendete diese Stromart zur Koagulation von Blasengeschwülsten. Seit dieser Zeit sind unzählige Änderungen und Neuerungen in den Handel gekommen.

So bedeutet die Anwendung der Joseph'schen Sonde mit einem Kaliber von 12 Ch. gegenüber der alten Sonde von 6 Ch. einen

wesentlichen Unterschied. Während man früher 2—3 Sitzungen zur Koagulation eines nicht allzu großen Papilloms benötigte, kommt man heute bei der 12 Ch. dicken Sonde mit einer Sitzung aus.

Unter dem breiten Kopf der Sonde sieht man das Tumorgewebe rasch zusammensinken. Es steht ganz außer Zweifel, daß die endovesikale Elektrokoagulation für kleinste, kleine und mittelgroße Papillome die beste Behandlungsmethode ist. Man kann sogar Geschwülste bis zur Größe eines Apfels koagulieren. Doch stellen allzu große Papillome an die Geduld des Patienten wie auch des Arztes große Anforderungen. Nach jeder Koagulation wird die Umgebung des koagulierten Stieles ödematös. Da man jedoch immer nach jeder Sitzung warten muß, bis die entzündlichen Erscheinungen, die nach jeder Koagulation entstehen, sich zurückgebildet haben, bis sich die Zotten, die nekrotisch geworden sind, abgestoßen haben, so kann die Behandlung sich über lange Zeit hinziehen. Eine zu früh wiederholte Koagulation ist falsch, weil sie nur wieder Oedeme hervorrufen würde.

Eine weitere Methode zur Entfernung der Papillome finden wir in der Chemokoagulation. Sie wurde erstmalig von Frank und Joseph eingeführt. Man spritzt durch eine biegsame Silbernadel konzentrierte Trichloressigsäure in das Innere des Tumors. Wenn die Einspritzung wegen der Größe der Geschwulst nicht gelingt, dann kann man die Lösung auf die Oberfläche des Papilloms aufträufeln.

Die mit dieser Methode erzielten Erfolge stehen in keinem Falle hinter denen der Elektrokoagulation zurück.

Heute ist man von dieser Methode etwas abgewichen, da sie einmal in der Folgezeit nach der Behandlung für den Patienten sehr schmerzhaft ist, zum anderen die verwandte Silbernadel nur eine kurze Brauchbarkeitsdauer besitzt.

Bei der Behandlung der Papillome ist es durchaus nicht notwendig, gesondert Elektro- oder Chemokoagulation durchzuführen. Vielmehr ist es für bestimmte Fälle sogar angebracht, diese beiden Methoden zu kombinieren. So z. B. bei der Behandlung des Papillomstieles: nachdem dieser ausreichend mit der Koagulationssonde behandelt worden ist, schlägt E. Joseph vor, die frische Brandstelle mit konzentrierter Säure zu berieseln; hierdurch findet sie Gelegen-

heit, tief in die Wand einzudringen und dort etwa noch befindliche Geschwulstkeime zu töten.

Weiterhin ist die kombinierte Elektro- und Chemokoagulation bei der Behandlung mittlerer und größerer Papillome anzuraten, wenn die Ausrottung des Tumors beschleunigt durchgeführt werden soll.

Die Erfolge, die in der Behandlung der Papillome bisher erzielt wurden, sind gut. Man kann behaupten, daß die weitaus meisten Fälle durch Elektro- und Chemokoagulation geheilt werden können, sofern nicht schon eine Papillomatose der Blase besteht. Auch ist in der Literatur fast ausnahmslos die Ansicht vertreten, daß die intravesikale Behandlung der Blasenpapillome der rein operativen weit überlegen ist. Eine große Statistik von Nitze und Casper zeigt das eindeutig. Wie gut die Erfolge in der Papillombehandlung sind, zeigt uns eine Statistik von Prof. Illyés (Univ.-Klinik Budapest). Unter 218 behandelten Kranken sind nur 42 Rezidive = 19,2% aufgetreten, von denen 6 d. h. 2,7% maligne entarteten.

Zur Behandlung der bösartigen Blasengeschwulste stehen mehrere Behandlungsmethoden zur Verfügung:

1) operative,
2) konservative Behandlung,
3) eine Kombination der beiden Methoden.

Bei den bösartigen Blasengeschwülsten, die sich meist auf das ganze Trigonum oder auch Teile desselben erstrecken, würde der vollständigen Blasenexstirpation nichts im Wege stehen, zumal, wie eingangs erwähnt, der Blasenkrebs erst spät metastasiert. Aber dieser zunächst einfach scheinenden Operation stellt sich die Schwierigkeit der Ureterenversorgung entgegen. Zur Zeit ist wohl kein Verfahren bekannt, das für die Versorgung der Ureteren unbedingt zufriedenstellend wäre.

Bei der Totalexstirpation der Blase wegen Carcinoms befindet man sich in einer weit schwierigeren Situation als bei der Blasenektopie. Die Erfahrung hat gezeigt, daß es für eine normale Funktion der Ureteren unbedingt notwendig ist, die umgebende Schleimhaut mit zu implantieren, denn hierdurch wird der normale kontraktile Verschluß der Ureterostien gesichert, zumal auch die Innervation der Ureteren ungestört bleibt.

Methoden, die sich bei der Blasenektopie bewährten, lassen sich nicht auf die Totalexstirpation der Harnblase wegen Ca. übertragen, da sich gerade, wie oben erwähnt, das Blasen-Ca. meist am Blasenboden befindet; die Ureteren müssen in diesen Fällen durchschnitten werden, somit wird das physiologische Spiel der Ureterostien gestört.

Ferner disponiert der durchschnittene Ureter zur Stenose und somit zur Infektion der Niere.

In der Literatur sind eine ganze Reihe von Methoden und Modifikationen zur Blasenexstirpation empfohlen, allein es sollen nur einige erfolgversprechende Verfahren geschildert werden.

Allgemein wird in der Literatur die einfache Einpflanzung der Ureteren in die Flexura sigmoidea nach Maydl abgelehnt; dagegen ist diese Operationsmethode in der Modifikation nach Borelius angebracht. Sie besteht darin, daß man die durchschnittenen Harnleiter in die Flexura sigmoidea einnäht, nachdem man durch die Anlegung einer breiten Anastomose zwischen den Flexusschenkeln für eine gute Kotpassage gesorgt hat.

Die Schmieden-Scheelesche Methode schlägt vor, die Ureteren in die Flexur einzuschalten, den Darm oberhalb zu durchschneiden und das orale Ende als Anus später in die Bauchwand einzunähen.

Diese gleiche Methode läßt sich in der Modifikation von Hovelaque folgendermaßen ausführen: Nachdem man die Ureteren in die Flexur eingenäht und den Darm oberhalb durchtrennt hat, mobilisiert man den oralen Teil und zieht ihn bis zum Sphinkter ani herunter, wo man ihn kurz vorher einnäht.

Bei diesen letztgenannten Methoden hat man den Vorteil, eine gewisse Kontinenz erreicht zu haben, da sich der Sphinkter ani durch Übung daran gewöhnt, den dünnflüssigen Inhalt nicht durchzulassen und sich nur in großen Zwischenräumen zur Entleerung öffnet; da bei den eben geschilderten Methoden die aszendierende Infektion mit Coli nicht zu umgehen ist, kam Makkas auf den Gedanken, das Coecum auszuschalten, um mit einiger Sicherheit die Ureteren vor Infektion zu schützen. Er schlägt vor, die Ureteren in das ausgeschaltete Coecum einzunähen; die Appendix wird alsdann als eine Art Urethra verwandt und in die vorderen Bauchdecken eingenäht.

Augenblicklich ist das von Coffey angegebene Verfahren und seine Modifikationen mehr in den Vordergrund des Interesses gerückt, da eine große Zahl lange Jahre geheilt gebliebener Patienten bekannt ist.

Das Verfahren besteht in der Einpflanzung der querdurchtrennten Harnleiter in das Colon sigmoideum; dabei werden die Ureteren vermittels Laparotomie ventilartig durch die Darmwand geleitet.

Coffey selbst hat sein erstes Verfahren, bei dem kein Dauer-Ureter-Katheter eingelegt wurde, zugunsten seines zweiten und dritten Verfahrens abgelehnt. Bei dem zweiten Verfahren werden vor dem Eingriff zwei 10—12 Ch. dicke Ureterkatheter so vorbereitet, daß auf jeden Katheter, etwa 8 cm von der nierenwärts gerichteten Öffnung, eine kleine Gummimanschette aufgebunden wird, an dem anderen Katheterende wird ein Faden befestigt. Bei der Operation wird dann der Harnleiter über das auf dem Katheter befestigte Gummiröhrchen gezogen. Auf dem Gummiröhrchen wird der Ureter mit zwei Umschlingungen befestigt, oberhalb dieses Röhrchens ist der Ureter zu unterbinden, da er an dieser Stelle nekrotisieren soll. Der Ureter wird dann in Form eines Schrägkanals in die Darmwand eingenäht und zwar in der Form, daß jeweils das harnableitende Ende des Ureterkatheters, das darübergestülpte Gummiröhrchen und der Ureter oberhalb der letzten Ligatur bis zu etwa 1½ cm Länge in das Innere des Mastdarms zu liegen kommt.

Nach 3—8 Tagen stoßen sich dann die Ureterkatheter infolge Durchschneidens der am weitesten nierenwärts angelegten Ligatur ab. Somit ist der erstrebte Dauerzustand hergestellt.

Bei der dritten von Coffey angegebenen Methode wird der Ureter primär durchtrennt und der proximale Ureterstumpf abgebunden. Der verschlossene Ureter wird submucös in die Darmwand eingelagert. Die Wand des Harnleiters und des Darmes ist mit einer Naht so zu fassen, daß an dieser Stelle in kurzer Zeit die die Verbindung zwischen beiden Hohlorganen herstellende Nekrose eintritt.

Immerhin bilden diese darmplastischen Operationen für den Patienten einen bedeutenden Eingriff. Abgesehen davon, daß wir die aufsteigende Infektion nicht mit Sicherheit verhindern können, erwächst dem Kranken bei diesen darmplastischen Methoden noch ein weiterer Nachteil darin, daß in jedem Falle eine erhebliche Vor-

operation erforderlich ist, die dem an und für sich schon geschwächten Patienten zunächst keinen sichtbaren Erfolg bringt.

Es ist daher verständlich, daß andere Urologen diese komplizierten Verfahren für ihre entkräfteten Patienten ablehnen, da sie angesichts ihres schweren Leidens unmittelbarer Hilfe bedürfen.

In diesen Fällen schlägt Waston die doppelseitige Nephro- oder Pyelostomie vor. Auch ist in diesem Falle eine leichte Infektion der Nieren nicht zu umgehen, jedoch wird die Stenosierung und Behinderung des Abflusses vermieden. Sofort hört die Überrieselung der Geschwulst mit Urin auf; die Verjauchung, die Blutung und schließlich auch die qualvollen Tenesmen verschwinden. Infolge der Trockenlegung der Blase verschaffen wir dem Patienten eine unmittelbare Besserung. Selbst bei schwächeren Leuten gewinnt man so die Möglichkeit, einige Wochen später bei gebessertem Allgemeinbefinden den zweiten größeren Eingriff der Totalexstirpation durchführen zu können.

Zwischen diesen beiden Sitzungen vergeht meist eine geraumere Zeit, in welcher das nunmehr ungereizte Carcinom sich reinigen und schrumpfen kann. Trotz der Ableitung des Urins läßt sich leider nicht immer ein enormer Säfteverlust des Patienten verhindern, da die malignen Geschwülste durch die Absonderung eines sehr eiweißreichen Exsudates an dem Organismus zehren. B. Federoff konnte z. B. beobachten, daß die Blase nach Durchschneidung und Implantation der Ureter täglich ca. 1 Liter eines sehr eiweißhaltigen Sekretes absonderte, das ein Produkt der Carcinomzellen darstellte. Eine Ableitung dieses Sekretes aus der Blase brachte dem Patienten keine Erleichterung, während der zweite Akt, die Totalexstirpation, sofortige Beschwerdefreiheit herbeiführte.

In diesen Fällen, wo trotz der Trockenlegung der Blase noch große Mengen an Eiweiß von dem Carcinom abgeschieden werden, ist die sofortige Totalexstirpation der Blase anzuschließen.

Während das Carcinom, das in der Gegend des Trigonum lokalisiert ist, uns bei der Totalexstirpation wegen der Ureterenversorgung Schwierigkeiten macht, haben wir es bei den relativ günstig gelegenen Geschwülsten des Vertex bzw. der Seitenwand der Blase — diese sind jedoch sehr selten — mit der Excision der Geschwulst im Gesunden leichter.

Diese Operation ist in möglichst großer Ausdehnung auszuführen. Wenn schon die Geschwulst infolge ihrer zufällig günstigen Lage eine Excision in toto zuläßt, so ist dennoch die Blasenwand in einer weiteren Umgebung ausgiebig zu entfernen. Die Blase wird soweit als möglich rekonstruiert. Die Schleimhaut wird mit Seide genäht und die Fäden läßt man nach Vorschlag von Illyés aus der Wunde heraushängen, um sie nach einigen Tagen zu entfernen, damit etwaige Inkrustationen vermieden werden.

Läßt sich die maligne Geschwulst nicht vollständig resezieren, so ist dringend von einer Teilresektion abzuraten und an ihre Stelle die konservative Behandlung zu stellen.

Überhaupt stehen bei den bösartigen Blasentumoren die Dauererfolge, trotz der vorübergehenden klinischen Heilungen, in gar keinem Verhältnis zu der mühevollen Arbeit des Arztes und dem qualvollen Leid, das der Patient ertragen muß.

Es erübrigt sich zu erwähnen, daß man von a priori aussichtslosen Eingriffen Abstand nimmt; in solchen Fällen wird man dem abgequälten Kranken durch konservative Maßnahmen den Rest seines Lebens einigermaßen erträglich zu gestalten suchen.

Die Jauchung und Blutung des Blasencarcinoms läßt sich am besten auf intravesikalem Wege durch Elektro-, Chemo- oder Thermokoagulation beherrschen. Es gelingt so in einer beträchtlichen Anzahl von Fällen, eine bedeutende subjektive und objektive Besserung zu erzielen. E. Joseph behandelte z. B. in der eben geschilderten Form eine 66jährige Frau wegen eines jauchigen, medullären Carcinoms der Blase. Die Patientin, die dauernd in Behandlung stand, blieb 3¼ Jahr fast völlig beschwerdefrei und arbeitsfähig; nach dieser Zeit begann die Behandlung wirkungslos zu werden; die Patientin starb ¾ Jahr später an Urämie.

Viele in der Literatur angegebene Fälle, die nach der oben geschilderten Methode behandelt sind, zeigen das gleiche Verhalten: Die Patienten leben Monate bis höchstens vier Jahre fast beschwerdefrei und sind arbeitsfähig. Mit einem Male spricht dann das Carcinom nicht mehr auf die Behandlung an und es erfolgt in kurzer Zeit der Exitus.

Die Radiumbehandlung, von der nur noch die Spickung übriggeblieben ist, wird in der Literatur zur Behandlung der malignen

Blasengeschwülste als nutzlos abgelehnt. Ein kritischer Autor wie Marion lobt lediglich die blutstillende Wirkung des Radiums. Dagegen sind Deaver und Mackinney auf Grund von Beobachtungen in mehr als 100 Fällen zu der Überzeugung gekommen, daß die Radiumbehandlung nutzlos ist, sogar in vielen Fällen das Leiden verschlimmert und den Exitus noch schneller herbeiführt.

Die Röntgenbehandlung, die bei anderen krebsigen Organerkrankungen mit viel umstrittenem Erfolg angewandt wird, tritt bei den malignen Blasengeschwülsten gegenüber der Radiumbehandlung in den Hintergrund. E. Joseph konnte keinen Einfluß der Röntgenstrahlen auf das Wachsen der Geschwulst noch auf das Rezidiv nach Resektion des Tumors feststellen. Beide Behandlungsmethoden, die Röntgen- wie die Radiumbestrahlung, haben zunächst den großen Nachteil, große Anforderungen an die Körperkräfte des Patienten zu stellen. Röntgenkater und die infolge der Bestrahlung entstehenden Schmerzen und Tenesmen stellen erhebliche Anforderungen an die Widerstandskraft des an sich schon geschwächten Kranken. Gleich der Radiumbehandlung zeitigt auch die Röntgenbehandlung keine erfreulichen Resultate im Sinne einer Besserung des bestehenden Krankheitsbildes.

Was die Prognose des Blasencarcinoms anbelangt, so gehört sie zu den schlechtesten Statistiken, die die Chirurgie aufzuweisen hat. Nach großen amerikanischen Statistiken sind 80% der resezierten Fälle nach wenigen Monaten rezidiviert und einige Monate darauf ad exitum gekommen.

Im Gegensatz dazu kann Prof. Illyés in einer Statistik von in seiner Klinik behandelten Krebskranken zeigen, daß die Erfolge der Krebsoperationen nicht immer so traurig sind.

Zahl d. Fälle	Art der Behandlung	Lebensdauer					
		1 Jahr	2 Jahre	3 Jahre	4 Jahre	5 Jahre	Schicksal unbekannt
30	Excision + Radium	60% 18	3% 1	3% 1	3% 1	—	30% 9
54	Resektion	27% 15	29% 16	16% 9	3,7% 2	1.8% 1	20% 11
41	Röntgen	60,8% 25	14% 6	2% 1	—	—	21% 9
18	Elektrokoagulation	22.2% 4	12% 2	—	6% 1	—	71% 11

Die sekundären Geschwülste, die aus der Nachbarschaft in die Harnblase durchbrechen, sind alle bösartiger Natur mit Ausnahme des Dermoids, das nachher abgehandelt wird.

Collum- und Vaginalcarcinome können das Septum vesicovaginale durchwachsen und so bis in die Harnblase gelangen. Cystoskopisch sieht man zunächst bullöses Oedem; dieses Oedem ist das typische Symptom dafür, daß in nächster Nachbarschaft der Blase oder auch in der Blasenwand selbst Zirkulationsstörungen aufgetreten sind.

Das Oedem, das durch den angrenzenden Tumor erzeugt wird, ist im Gegensatz zum entzündlichen Oedem blaß, eng, scharf begrenzt und weiß; der Unterschied der beiden Oedeme liegt darin, daß das eine rein statisch, das andere infektiös bedingt ist.

Augenscheinlich wird der Befund erst dann, wenn carcinomatöse Knoten subepithelial in der Schleimhaut sichtbar werden oder gar carcinomatöse Ulcera auf die absolute Unheilbarkeit des betreffenden Falles hinweisen.

Kurz vor dem Exitus an Carcinosis oder Urämie entsteht bei Frauen oft eine recht große Blasen-Scheidenfistel, die durch den starken Gewebszerfall bedingt ist, der mit der Durchwucherung einhergeht.

Zeitweilig kann auch ein Gumma eine Krebsgeschwulst in der Blase nachahmen. 1934 behandelte Probstner in einem Budapester Spital eine 70jährige Frau, die bis dahin immer gesund war, wegen eines Blasen-Carcinoms. Cystoskopisch fand man die Blasenschleimhaut diffus katarrhalisch verändert, das ganze Trigonum war von einem mit nekrobiotischen Fetzen bedeckten Tumor ausgefüllt, die Uretermündungen waren unsichtbar. Wegen der Hoffnungslosigkeit des Falles war die Therapie symptomatisch. Der wegen Hautveränderungen gemachte Wassermann war ++++. Nachdem die Patientin während 7 Wochen eine kombinierte Neos-Wismut-Kur durchgemacht hatte, verließ sie mit normalem cystoskopischen Befund, mit normalem Urin, völlig beschwerdefrei die Klinik.

Das weibliche Geschlecht ist, wie Statistiken (Deaver, Williams, Clado, Albarran- Mac Kinney) angeben, mit 20—33% an den Blasengeschwüren beteiligt. Was den anatomischen Bau, die pathologischen Gesichtspunkte und die Symptomatologie anbelangt, sind sie

wohl kaum von den Tumoren beim Manne zu unterscheiden. Doch in Bezug auf die Diagnostik kann uns die bimanuelle Untersuchung oft wertvolle Dienste leisten. Nach Fritz Stoeckel verhalten sich die Blasentumoren der Frau wie intraperitoneale, indem sie den untersuchenden Fingern entgleiten. Allerdings kann uns diese Untersuchungsmethode erst dann helfen, wenn das Leiden schon sehr weit fortgeschritten ist. Irgendeine Bedeutung hinsichtlich der Frühdiagnose einer malignen Geschwulst kommt also dieser Untersuchungsmethode nicht zu.

Die anzuwendende Therapie ist beim Weibe genau die gleiche wie beim Manne. Die Operationsmethode, die Blase von der Scheide aus anzugehen, ist wegen der viel zu geringen Bewegungsfreiheit abzulehnen.

Paulik berichtet von einem Operationserfolg dieser Methode: bei Totalexstirpation einer krebsigen Blase implantierte er die Ureteren in der Vagina. Dieser Fall blieb 16 Jahre rezidivfrei und es wurde sogar noch eine gewisse Kontinenz erzielt. Latzko glaubt jedoch bei diesem Fall nur an einen Glückstreffer, da die Implantation der Harnleiter in die Vagina gegenüber der Haut keinen Vorteil bietet.

Zu den Geschwülsten, die verhältnismäßig selten in der Harnblase zu finden sind, zählt man die Hämangiome. Der Aetiologie nach sind sie in zwei Gruppen zu teilen. Einmal gibt es Fälle, bei denen eine konstitutionelle Veranlagung zur Nävusbildung vorherrscht. Hier lenken die klinischen Symptome schon in frühester Jugend die Aufmerksamkeit auf die Neubildung.

Ein andermal treten die Hämangiome erst in höherem Alter auf.

Lange beobachtete bei einem dreijährigen Kinde, das an einem Hämangiom der Blase litt, mehrere kleine Nävi in der Glutealgegend, ebenso konnte Bachrach bei einer Dreizehnjährigen an der Außenseite des Oberschenkels Nävi beobachten, die eine unregelmäßige Begrenzung zeigten.

Bei den Fällen von Blum und Thumin traten erst mit 64 bzw. 65 Jahren die ersten klinischen Anzeichen in Erscheinung. E. Joseph ist der Ansicht, daß Hämangiome in späterem Alter sehr wohl möglich sind, zumal die Haut der Greise Neigung zur Bildung von Hyperkeratosen, kleinen Nävi und Teleangiektasen zeige.

Wie bei allen Blasengeschwülsten, so steht auch hier wieder die Blutung im Vordergrunde. Meist ohne Beschwerden und Schmerzen treten Hämorrhagien auf, die in leichten Fällen zu Anämien, in schweren — wie Albarran angibt — sogar zum Tode führen können.

Die Diagnose kann natürlich nur die cystoskopische Untersuchung sichern. Nach Ringleb-Hübner lagert sich in das Gefäßbild der gesunden Schleimhaut ein deutlich abgrenzbares, fremdartiges Gefäßnetz ein. Es tritt deutlich durch prallere Füllung und dunklere Rötung aus der Umgebung hervor. Die erweiterten Teile können ganz klein, stecknadelkopfgroß sein. Werden sie größer, so erkennen wir die Art der Erweiterung viel deutlicher. Es sind meist wellige, bläulich aussehende Erhabenheiten mit deutlichem Aussehen einer erweiterten Blutader. Nach Joseph unterscheiden sich die Angiome von den üblichen Varicen — die bei enteroptotischen Frauen sehr oft zu sehen sind — durch ihre kavernösen, kolbigen Bau und ihren Sitz an einem engumschriebenen Platz.

Histologisch fand Hübner bei den Angiomen abgeflachte, mit Endothel ausgekleidete Hohlräume, die teilweise mit Blut prall gefüllt, leer oder kollabiert waren. Nach Müller sind die Angiome von unversehrter Blasenschleimhaut überzogen und setzen sich aus großen, sinuös erweiterten, ineinander übergehenden Gefäßräumen zusammen. In diese Räume ragt von der Umgebung fibroblastenhaltiges Bindegewebe. Nach Joseph ist das Gefäßgebiet des Blasenangioms scharf gegen die Nachbarschaft abgegrenzt, und es ist darum leicht, ohne nennenswerte Blutung die Geschwulst aus ihrer Umgebung zu lösen.

Was die Prognose anbelangt, so ist sie, wenn das Leiden frühzeitig erkannt wird, gut. Zunächst wird man den Versuch machen, die Angiome durch endovesikale Eingriffe mit Zange und Koagulationssonde zu beseitigen. Bei ausgedehnter Angiombildung schlägt Joseph eine Verbindung von operativer und intravesikaler Behandlung vor.

Eine andere seltene Neubildung in der Harnblase bildet das Myom. Unter 369 Blasengeschwülsten fand Gardner 3 Fibromyome. Die Geschwulst tritt zwischen dem 12. und 75. Lebensjahre auf; keine Lebensperiode ist bevorzugt; beide Geschlechter sind zu gleichen Anteilen von dieser Neubildung betroffen.

Interessant ist die Tatsache, daß ein Blasen- und ein Uterusmyom bei ein und derselben Patientin niemals zusammen zu finden sind.

Pathologisch-anatomisch besteht das Myom der Blase wie das Uterusmyom aus glatter Muskulatur. Wenn die Geschwulst maligne entartet, so nimmt sie meist sarkomatösen Charakter an und zeigt durch ihr schnelles Wachstum deutlich ihre Malignität.

Solange das Myom subserös liegt, macht es dem Patienten — selbst bei beträchtlicher Größe — keinerlei Beschwerden. Strebt das Myom aber dem Blasencavum zu, so treten stärkere, besonders anhaltende Blutungen auf; in einem Falle von Freyer bestand die Blutung drei Monate lang ohne Unterbrechung.

Entwickelt sich die Geschwulst nach der Außenseite der Blase zu, so kann uns nur die digitale Untersuchung vom Abdomen, von der Vagina oder vom Rectum aus die Diagnose sichern.

Wächst aber das Myom ins Blaseninnere vor, so kommt die Cystoskopie zu ihrem Recht. Man findet hier ein charakteristisches Bild; eine runde, regelmäßige Geschwulst mit einer glatten Oberfläche und von normaler Schleimhaut, in ihr sind die Venen meist deutlich ektasiert.

Therapeutisch gesehen, gelten beim Blasenmyom die gleichen Gesichtspunkte wie beim Uterusmyom. Wegen der Gefahr der Blutung und wegen des dauernden Wachstums soll die Geschwulst so schnell als möglich operativ entfernt werden und zwar auf dem Wege der Sectio alta.

Was die Prognose anbelangt, so ist diese durchaus gut, wenn das Myom vollkommen entfernt ist.

Eine weitere seltene Neubildung der Harnblase ist das Sarkom; während das Myom zu den gutartigen Geschwülsten bindegewebiger Herkunft gehört, zählt man das Sarkom zu den bösartigen Tumoren derselben Genese. Das Sarkom befällt öfter das männliche Geschlecht als das weibliche. Ebenso tritt es auch entsprechend seiner Biologie gehäufter bei jüngeren Individuen auf als bei älteren. Während das Carcinom spät metastasiert, findet man beim Sarkom schon sehr früh Metastasen.

Histologisch finden wir in der Blase sämtliche Formen des Sarkoms: z. B. Rundzellen-, Spindelzellen-, Riesenzellen-, Myo-, Angio-,

Fibro-, Chondro-, Osteosarkom. Das Sarkom kann in der Blase knollig, cystisch und infiltrierend auftreten. In seinem Verhalten wie auch in seiner Erscheinungsform ist es dem soliden Carcinom gleich. Ebenso ist auch die Therapie bei beiden Tumoren die gleiche.

Wie schon bei der Einteilung der Blasengeschwülste erwähnt, treten in der Harnblase noch Tumoren auf, die ovulogener Herkunft sind; es sind dies die Teratome. Man unterscheidet das Teratoma adultum — eine Dermoidcyste mit reifem Gewebe — und das Teratoma embryonale, das unreifes Gewebe enthält. Beide Geschwulstarten haben das Gemeinsame, daß sie regelmäßig Abkömmlinge aller drei Keimblätter enthalten (Wilms). Während das Dermoid gutartig ist, ist das Teratoblastom sehr bösartig, wächst destruierend und macht früh Metastasen. Das Dermoid ist von weicher Konsistenz, auf seiner Oberfläche sind lange Haare; es besteht hauptsächlich aus Haut mit Anhangsgebilden (Haar-, Talg- und Schweißdrüsen) und enthält in seinem Zapfen (sogen. Kopfanlage) nur reifes Gewebe, wie Knorpel, Fettgewebe, Hirnsubstanz, Nerven, Magen, Augenanlagen, Trachea und Lungengewebe.

Das Teratoblastom dagegen ist großhöckerig, von fester Konsistenz und enthält in seinem Zapfen ein wirres, regelloses Durcheinander unreifen embryonalen Gewebes.

Klinisch können beide Tumorarten die mannigfachsten Beschwerden hervorrufen. Einmal können sie durch ihren Sitz dem Patienten lebhafte Beschwerden verursachen, zum andern kann der Abgang von Haaren, Talg, Fett, Gewebebröckel schon früh die Aufmerksamkeit auf die Neubildung in der Harnblase lenken.

Therapeutisch bleibt nur die operative Entfernung der Geschwulst. Während man beim Dermoid schöne Erfolge hat, kommt beim Teratoblastom die Hilfe meist zu spät.

In der chirurgischen Universitätsklinik Bonn und auf der chirurgischen Abteilung des Johannishospitals, deren Leitung seit April 1928 Prof. Freiherr von Redwitz hat, wurden in den letzten 20 Jahren insgesamt 147 Kranke mit Blasengeschwülsten behandelt; darunter 130 Männer und 17 Frauen. In derselben Zeit wurden 81 Patienten wegen Blasenpapillomen beobachtet; hierunter 71 Männer und 10 Frauen. Wegen Blasenkrebs bedurften 55 Männer und 5 Frauen der Behandlung. Diese Angaben zeigen deutlich, daß die

Blasengeschwulst, sowohl die gutartige wie ganz besonders die bösartige in der Hauptsache eine Erkrankung der Männer ist.

Was die Beurteilung der bösartigen und gutartigen Blasengeschwülste in Hinsicht auf die einzelnen Altersklassen anbelangt, so ist in dem vorliegenden Krankengut ein deutliches Überwiegen des 6. und 7. Lebensjahrzehntes bei den primär bösartigen Geschwülsten der Harnblase festzustellen, wohingegen das Blasenpapillom auch bereits im jüngeren Lebensalter häufig beobachtet wird. Ausnahmen kommen natürlich wie bei allen malignen Geschwülsten auch hier vor, wie der Fall eines 1916 an der Klinik beobachteten 28jährigen Hausdieners zeigt (J.-Nr. 5862).

Es handelte sich um einen gesund aussehenden kräftigen Mann, der seit einigen Wochen über heftige Schmerzen am Ende der Miktion besonders morgens und über Blutharnen klagte. Cystoskopisch handelte es sich um ein handtellergroßes ulzerierendes Carcinom in der Umgebung der Ureteren. Bei der Eröffnung der Blase fand sich ein faustgroßes, in die Tiefe metastasierendes Carcinom. Wegen der Aussichtslosigkeit der Operation wurde der Eingriff als Probe-Laparotomie beendet.

Demgegenüber ist das Blasenpapillom, wie oben erwähnt, eine Erkrankung, die auch im jüngeren Alter auftritt. Besonders erwähnenswert ist ein Fall von Blasenpapillom bei einem 9jährigen Mädchen (J.-Nr. 7935/29).

1929 wurde das Kind von der Kinderklinik wegen Verdacht auf Blasenpapillom der chirurgischen Klinik zugewiesen. Die Eltern hatten schon seit zwei Jahren Blutabgang mit dem Urin beobachtet; da das Kind jedoch über keinerlei Beschwerden klagte und die Miktion regelmäßig war, maßen die Eltern dem zeitweiligen Blutharnen keine Bedeutung zu. Der cystoskopische Befund zeigte ein großes Papillom links oberhalb des linken Ostiums. In 8 Sitzungen gelang es, den Tumor zu verschorfen. Die jetzt 18jährige Patientin, die draußen regelmäßig cystoskopiert wurde, blieb bis heute rezidivfrei und fühlt sich nach ihrer Angabe völlig gesund.

Was die Symptome der gutartigen wie der bösartigen Blasengeschwülste anbelangt, so geht aus dem vorliegenden Krankengut hervor, daß sie zu Beginn der Erkrankung dieselben sind. Die zeitweise auftretende Hämaturie mit oder auch ohne dysurische Be-

schwerden beherrscht zunächst das Krankheitsbild. Einmal kann die Blutung so gering sein, daß sie nur mikroskopisch zu erkennen ist, zum anderen kann sie solche Ausmaße annehmen, daß die Cruorgerinnsel zur schwersten Harnretention führen können. Wie das vorliegende Krankenmaterial zeigt, ist für das Papillom die Blutung ohne Beschwerden charakteristisch; es ist kennzeichnend, daß die Blutung monatelang ja sogar jahrelang fortbleiben kann. Ich erwähne einen Fall (J.-Nr. 2170). Dieser 32jährige Schmelzer hatte schon seit 10 Jahren über Blutungen zu klagen. Er gab an, daß Zeiten langen Wohlbefindens (¼—½ Jahr) Perioden von ca. achttägigen Blutungen folgten. Während der Zeit der Blutung verspürte der Patient lediglich einen Druck in der Blasengegend. Die cystoskopische Untersuchung ergab ein Papillom. Drei Tage nach der Koagulation verließ der Pat. die Klinik.

Bei der malignen Geschwulst dagegen sind die beschwerdefreien Blutungsintervalle nur ganz kurz; weder die Hämaturie noch der qualvolle Harndrang setzen für längere Zeit aus. Beim Blasen-Ca. beherrschen die schmerzhaften Miktionsstörungen das Krankheitsbild. Das vorliegende Krankenmaterial zeigt deutlich, daß die Anamnese des Papilloms sich über meist 2—3 Jahre, in seltenen Fällen, wie oben geschildert, sogar über 10 Jahre erstrecken kann. Dagegen hat das Blasen-Ca. meist eine kurze Anamnese, durchschnittlich 5—12 Monate; es gibt natürlich auch hier Ausnahmen. In einem Falle (J.-Nr. 4599) reichte die Anamnese 3 Jahre zurück. Bei der malignen Blasengeschwulst treiben die qualvollen Miktionsbeschwerden den Patienten frühzeitig zum Arzt.

Diese Verschiedenheit der beiden Anamnesen geht aus der Natur der beiden Geschwulstarten hervor. Das Papillom führt leicht infolge seiner leichten Verletzbarkeit und seines Gefäßreichtums zur Blutung, während der Zerfall der Krebsgeschwulst einerseits die Infektiosität begünstigt und zum andern die krebsige Infiltration die Blasenkapazität verringert.

Bei dem Studium der Literatur der Blasengeschwülste stellte sich heraus, daß der Urinbefund gegenüber anderen Symptomen wenig berücksichtigt ist. Aus dem vorliegenden Krankengut geht hervor, daß sich bei den benignen wie auch bei den malignen Blasengeschwülsten in ca. 85% der Fälle Eiweiß findet.

Die genauere Urinkontrolle zeigt, daß Eiweiß in verschiedenen Mengen nachweisbar ist. Es muß darauf hingewiesen werden, daß sowohl die Essigsäure-Kochprobe wie auch die Sulfosalycilsäureprobe gleichzeitig durchgeführt wurden. Als positiv wurden im allgemeinen nur die Fälle gewertet, wo bei der Essigsäure-Kochprobe eine deutliche Ausflockung bzw. bei der Sulfosalicylsäure ein deutlicher Niederschlag zu sehen war.

Geringere Grade von Eiweiß wurden besonders vermerkt, durch Bezeichnungen wie z. B. Opaleszens, Eiweiß — (+).

Unter diesen Umständen betrachtet, wurden in 10% der Fälle nur Spuren von Eiweiß, die allerdings über das physiologische Maß hinausgingen, nachweisbar. In 75% der Fälle war die Eiweißprobe deutlich positiv, d. h. eine deutliche Trübung bei der Sulfosalcylsäure-Probe und ein deutlicher nicht auflösbarer Niederschlag bei der Essigsäure-Kochprobe.

In ca. 40% der Fälle findet man eine Erklärung für den Eiweißbefund, sei es eine Altersalbuminurie, sei es ein zerfallender Tumor oder gar eine Geschwulst, die infolge ihrer Lokalisation eine Urinstauung in der Niere hervorruft.

Abgesehen von solchen Fällen gibt es Blasentumoren, bei denen ein deutlicher Eiweißbefund im Urin zu erheben ist, ohne daß sich irgendwelche renale oder eines der vorher erwähnten Symptome finden lassen.

Man kann also sagen, daß bei dem vorliegenden Krankengut in 45% der Fälle Eiweiß im Urin bei Blasentumoren nachzuweisen war, ohne daß irgendeines der oben erwähnten Symptome die Aetiologie dieser Albuminurie klärte.

Hinsichtlich des Sitzes der Blasengeschwülste weise ich auf nachstehende Tabelle hin:

Sitz der Geschwulst	Papillom	Carcinom
Umgebung der Uretermündung	45	30
Vertex	1	2
Fundus	6	6
Seitenwand	14	15
Multiple Geschwülste	15	7
	81	60

Schematische Darstellung des Sitzes von Carcinom und Papillom in der Harnblase; zusammengestellt nach dem Krankenmaterial der Chirurgischen Klinik in Bonn.

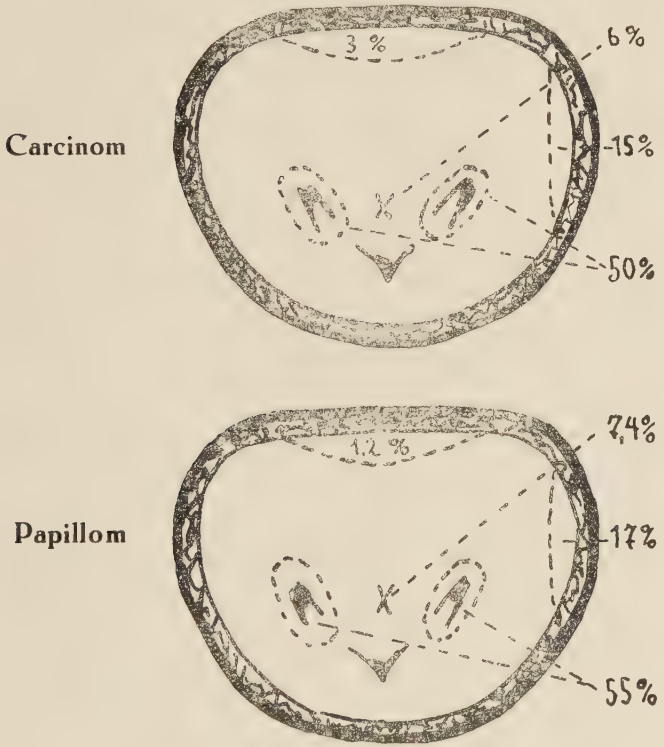

Wie aus der Tabelle ersichtlich ist, sitzen beide Geschwulstarten am häufigsten in der Umgebung der Uretermündungen. Ebenso auffällig wie für unser chirurgisches Handeln wichtig ist das gehäufte Vorkommen des Blasenkrebses an der Seitenwand der Blase. An einer Statistik, die an der Budapester Klinik (Prof. Illyés) aufgestellt wurde, kann ebenfalls auf das gehäufte Vorkommen des Carcinoms an der Blasenseitenwand hingewiesen werden: von 165 Carcinomen fand man 57 an der Blasen-Seitenwand.

Wie eingangs der Arbeit erwähnt, wissen wir, daß das Blasen-Carcinom erst sehr spät metastasiert. Selbst bei ausgedehntem Tumor ermöglicht in solchen Fällen die Resektion Heilung.

Daß die Erfolge der Krebsoperationen nicht immer so traurig zu sein brauchen, zeigt uns nachstehende Zusammenfassung:

Zahl d. Fälle	Art der Behandlung	Lebensdauer					
		bis zu 1 Jahr	1 Jahr	2 Jahre	3 Jahre	8 Jahre	Schicksal unbekannt
10	Resektion	2	3	1	2	2	—
15	Röntgen	12	1	—	1	—	1
8	Elektrokoag.	5	1	1	1	—	—
27	Excision	22	3	—	—	—	2

Aus vorstehender Zusammenstellung ersehen wir, daß die Resektion manchen Erfolg zeitigen kann; leider ist sie nur in einer beschränkten Auswahl von Fällen durchführbar. Dagegen sind die Erfolge der Röntgenbehandlung und der Elektrokoagulation wenig erfolgversprechend. Bei der konservativen Behandlung der bösartigen Blasentumoren können wir der Röntgenbehandlung keinen sicheren Heilerfolg zusprechen.

Die Elektrokoagulation, die bei der Behandlung der gutartigen Blasengeschwülste direkte Heilerfolge zeitigt, ist beim Blasen-Carcinom weniger dienlich. In der konservativen Behandlung der Blasen-Ca. wird sie mit Erfolg zur Blutstillung angewandt.

Wie aus obenstehender Tabelle ersichtlich, lebte ein in der Klinik behandelter Patient, dessen Blasen-Ca. von Zeit zu Zeit lediglich koaguliert wurde, über 2½ Jahre (J.-Nr. 8990). Ob es sich hier um einen Erfolg der Koagulation handelt oder ob der Kranke auch ohne Koagulation ebenso lange gelebt hätte, ist strittig. Einmal wissen wir, daß das rein konservativ behandelte Blasen-Ca. verhältnismäßig lange lebt — das längste von uns beobachtete, nur mit konservativen Mitteln versorgte Blasen-Ca. lebte 3 Jahre (J.-Nr. 3978/28); zum andern bleibt uns in solchen Fällen noch die Frage: Hat es sich wirklich um ein Carcinom gehandelt oder war es nicht doch etwa ein benigner Tumor?

Wir wissen, daß es rein klinisch sehr schwierig ist, die Diagnose Carcinom oder Papillom sicher zu stellen. Aus unseren Aufzeich-

nungen geht hervor, daß der Urologe in 15 Fällen die Geschwulst im cystoskopischen Bilde für maligne angesehen hat, während die nachfolgende Operation oder die Zeit die Benignität des Tumors eindeutig festlegten. In zwei Fällen sogar erklärte der Pathologe das bei der Eröffnung der Blase gewonnene Präparat für sicher maligne. Aber in der nachfolgenden Zeit behielt die Geschwulst durchaus benignen Charakter.

1932 kommt ein 50jähriger Landwirt (J.-Nr. 5589/32.) in die Klinik, da er seit einigen Monaten Schmerzen beim Wasserlassen hat; zeitweilig will er Blut im Urin bemerkt haben. Es handelt sich um einen mittelgroßen, gesund aussehenden, kräftigen Mann. Cystoskopisch sieht man die ganze linke Blasenseite von einem zottigen, nicht gestielten, an einer Stelle blutenden Tumorgewebe ausgefüllt. In der Übergangsfalte bei 12 h findet man einen kirschkerngroßen gestielten Tumor. Diagnose: Papillomatosis der Blase. Bei der operativen Eröffnung der Blase lassen sich die Tumoren mit dem Messer verhältnismäßig gut ausschälen. Das Wundbett wird verschorft. Der Pathologe sieht das Präparat für einen epithelialen Tumor an, der infolge seines sicheren Tiefenwachstums als maligne betrachtet werden muß. Der Patient verläßt nach 2½ Wochen beschwerdefrei die Klinik. Im Mai 1938 wird er zur Nachuntersuchung wiederbestellt. Pat. fühlt sich seit der Operation von 1932 völlig beschwerdefrei. Bei der jetzt vorgenommenen Cystoskopie findet man in den alten Narben ein erbsengroßes Papillom, das sofort verschorft wird.

In dem zweiten vorhin erwähnten Falle wurde ein 44jähriger Arbeiter (J.-Nr. 201./37.) zur Nachbestrahlung der chirurgischen Klinik überwiesen. Im Februar 1935 war er auswärts wegen einer Blasengeschwulst operiert worden. Der excidierte Tumor wurde im pathologischen Institut Bonn untersucht mit der Diagnose: Carcinomatöses Fibroepitheliom. Nach der Bestrahlung verläßt der Pat. beschwerdefrei die Klinik. Im Mai 1937 kommt er wieder in klinische Behandlung, weil sein Urin rotgefärbt ist. Die jetzt vorgenommene Cystoskopie zeigt in der Gegend des rechten Ostiums erbsengroße Papillome, die mit der Schlinge abgetragen und deren Basis anschließend verschorft wird. Der Pat. ist bis heute völlig beschwerde- und rezidivfrei.

Bei den bösartigen Geschwülsten stehen die Dauererfolge, abgesehen von wenigen vorübergehenden klinischen Heilungen, in gar keinem Verhältnis zu den Mühen und Anstrengungen des Arztes und ganz besonders nicht zu den Qualen, die der Patient auszuhalten hat.

Anders sind dagegen die Erfolge der Behandlung bei den gutartigen Blasengeschwülsten. Was die Behandlungsmethode des Blasenpapilloms anbelangt, so geht aus dem vorliegenden Krankengut eindeutig hervor, daß die Elektrokoagulation gegenüber der operativen Entfernung bei weitem den Vorzug hat. Von 81 Papillomen wurden 60 verschorft, 20 auf dem Wege der Sectio alta entfernt.

Über die Chemokoagulation läßt sich an Hand des vorliegenden Krankenmaterials kein Urteil gewinnen, da sie an der chirurgischen Klinik kaum geübt wurde.

Von 81 behandelten Blasenpapillomen rezidivierten 14. Alle übrigen blieben bis heute rezidiv- und vollkommen beschwerdefrei. Aus dem vorliegenden Krankengut geht eindeutig hervor, daß in den Fällen, wo das Papillom rezidiviert, es öfter rezidiviert. Es läßt sich kein genaues Intervall zwischen den einzelnen Rezidiven angeben. Einmal liegen mehrere Jahre zwischen jedem Neuaufflackern, zum anderen folgt einem vollkommen beschwerdefreien Intervall von 3—4 Jahren eine Zeit, in der das Papillom während eines Jahres 7—8 mal rezidiviert, um dann vollkommen zu verschwinden.

Auch kann es vorkommen, daß ein Papillom über lange Jahre ziemlich regelmäßig wiederkehrt. Das zeigt folgender Fall (J.-Nr. 6213./21.):

1921 kommt ein 43jähriger Arbeiter wegen schmerzlosen Blasenblutens in die Klinik. Seit 1917 hatte der Pat. schon zeitweilig Blutharnen ohne jegliche Beschwerden. Die cystoskopische Untersuchung ergab ein Papillom. Einige Tage nach der Verschorfung konnte der Pat. beschwerdefrei die Klinik verlassen. Bis 1930 blieb der Pat. in der chirurgischen Klinik in Behandlung. Innerhalb dieser 9 Jahre rezidivierte das Papillom in ziemlich gleichen Zeitabschnitten 11 mal. Seit 1930 steht der Pat. außerhalb der Klinik in Behandlung. Aus den Nachforschungen dieses Falles geht hervor, daß

der Abstand zwischen den einzelnen Rezidiven immer geringer wurde. Schon seit zwei Jahren wird alle 4—5 Wochen ein Papillomrezidiv verschorft.

Die maligne Entartung der öfter rezidivierenden Blasenpapillome ist bedeutend geringer, als häufig angenommen wird. Aus dem vorliegenden Krankenmaterial geht hervor, daß von 86 Papillomen 5 maligne entarteten. Dieser Prozentsatz liegt gegenüber anderen Statistiken hoch. Unter 218 Kranken, an der Klinik von Prof. Illyés behandelt, erfuhren 6 Papillome eine maligne Entartung, d. s. 2,7% gegenüber einer bösartigen Umwandlung von 5,8% an der chirurg. Klinik in Bonn. Hieraus ersieht man, daß die Blasengeschwülste meist von vornherein entweder maligne oder benigne sind.

Bei der Durchsicht des vorliegenden Krankengutes fand sich von den seltenen Blasengeschwülsten ein Haemangiom. 1932 kommt eine 38jährige Verkäuferin in die Klinik (J.-Nr. 5691/32). Sie klagte über häufigen Harndrang und Schmerzen in der Blasengegend, die zu Beginn und am Ende der Miktion auftreten. Der Urin ist o. B. Die cystoskopische Untersuchung zeigt einen knolligen soliden Tumor an der linken Blasenseite, der zum linken Ostium zieht. Die überziehende Schleimhaut ist unverändert. Außer einer geringen Hyperämie ist die übrige Blasenschleimhaut o. B. Bei der Sectio alta findet man im Bereich des linken Ureterwulstes ein flächiges, blau durchschimmerndes Haemangiom. Unter sorgfältiger Schonung des Ureterostiums wird das Haemangiom verschorft. Nach kurzer Zeit verläßt die Patientin völlig beschwerdefrei die Klinik. — Bei der 1937 vorgenommenen Nachuntersuchung war die Blasenschleimhaut bis auf ein stark erweitertes Gefäß über dem linken Ureterwulst völlig blaß und reizlos.

Zusammenfassung.

Die Aetiologie der gutartigen wie der bösartigen Blasengeschwülste ist wenig erforscht. Dagegen ist der Blasenkrebs bei Anilinarbeitern sicher auf die Zufuhr von β-Naphtylamin zurückzuführen.

Die Symptome, welche die Blasengeschwülste auslösen, sind in weitaus den meisten Fällen Blutharnen mit mehr oder weniger

dysurischen Beschwerden. Die Eiweißproben sind in 75% der Fälle positiv.

Bei jeder unklaren Blasenblutung ist die Diagnose unverzüglich cystoskopisch sicherzustellen; und nicht vom Praktiker, sondern wegen der Schwere der Materie nur vom Facharzt.

Die Behandlung der gutartigen Blasentumoren besteht in der Elektrokoagulation. Die operative Entfernung dieser Geschwulstform auf dem Wege der Sectio alta ist nur in Ausnahmefällen angezeigt.

Bei den bösartigen Blasengeschwülsten ist bei günstigem Sitz derselben nur die Resektion zu empfehlen. Von der Excision, d. h. von dem bloßen Abtragen der Geschwulst von ihrem Boden, ist dringend abzuraten. In solchen Fällen ist rein konservativ vorzugehen. Es ist bekannt, daß das unberührte Blasen-Carcinom länger lebt als das angeschnittene.

Es ist mir eine angenehme Pflicht, Herrn Professor Dr. Freiherrn von Redwitz für die freundliche Überlassung des Themas und Herrn Dr. Gütgemann für die liebenswürdige Unterstützung bei Anfertigung der Arbeit verbindlichst zu danken.

LITERATUR.

Albaran u. Grunert: Operative Chir. d. Harnwege. 1910. S. 510.
Balogh: Zschr. f. Urologie 1933, S. 316.
Bauer: Zschr. f. Urolog. Chirurgie 1932, S. 219.
Bachrach: Fol.Urol. 4, 101—105 (1910).
Bela v. Mesö: Zschr. f. Urol. 1936, S. 556.
Casper: Lehrbuch d. Urologie 1932, S. 167.
Chwalla: Zeitschr. f. urol. Chirurgie 1932, S. 251.
Cohen: Zeitschr. f. urol. Chirurgie, S. 205.
Dean, Zeitschr. f. Urologie 1931, S. 84.
Dietrich: Lehrbuch der Pathologie, Bd. II.
Esau: Zeitschr. f. Urologie 1933, S. 155.
Garofalo: Zeitschr. f. urolog. Chir. 1932, S. 302.
Garré-Borchard-Stich: Lehrb. d. Chir. 1935, S. 455.
Glingar: Zeitschr. f. Urol. 1930, S. 411.
Goldmann: Zeitschr. f. Urol. 1931, S. 595.
Henig u. Lechnir: Zeitschr. f. Urol. 1933, S. 294.
— Zeitschr. f. urol. Chir. 1932, S. 342.
Herzog: Zeitschr. f. Urologie 1934, S. 200.
Hübner: Arch. Klin. Chir. 120, 575—587 (1922) cf. Faber.
Irgen u. Michelson: Zeitschr. f. Urol. 1936, S. 815.
Joseph: Diagnostische und operative Cystoskopie.
— Zeitschr. f. Urologie 1930, S. 664.
— Handbuch der Urologie, Bd. 5 v. S. 167.
Kirschner: Operationslehre v/2 1937, S. 158.
Kuhlenkampf, Zeitschr. f. Urologie 1937, S. 264.
Klika Milos: Zeitschr. f. Urologie 1931, S. 723.
Marion: Franz. Gesellschaft f. Urologie, Sitzung v. 17. 11. 36.
— Zeitschr. f. Urol. 1936, S. 272.
Müller, A.: Schweiz. Med. Wschr. 1934, I, 241—244.
Müller, J.: Zeitschr. f. Urol. 1936, S. 103.
— (Urol. Abt. Chir. Univ.Klin. Charité, Berlin) Z. Urol. 29, S. 357.
Naktor, N.: Brit. J. Urol. 1930, 2. H. 4, 384.
Negro: Zeitschr. f. urol. Chirurgie 1932, S. 303.
Oppenheimer: Urol. Operationslehre.
Paschkis u. Bürgel: Zeitschr. f. urol. Chir. 1933, S. 220.
Paschkis: Zeitschr. f. urol. Chir. 1935, S. 399.
Perlmann S. u. Staehler: Zeitschr. f.. urol. Chir. 1933, S. 140.
Portwich: Zeitschr. f. Urol. 1936, S. 450.
Schillings: Zeitschr. f. urol. Chir. 1931, S. 201.
Stoeckel: Lehrbuch der Gynäkologie 1935, S. 202, 203, 405.
Stutzin: Zeitschr. f. Urol. 1930, S. 662.
Teplitzkij: Zeitschr. f. Urol. 1937, S. 645.
Uebelhoer: Zeitschr. f. Urol. 1933, S. 668.
Wildbolz: Lehrbuch d. Urol. 1934, S. 401.
Zalka: Zeitschr. f. urol. Chir. 1932, S. 327.

LEBENSLAUF.

Am 16. Mai 1912 wurde ich in Beuel als Sohn der Eheleute Johann Schiefen und Maria geb. Dielentheis geboren. Nach vierjährigem Volksschulbesuch besuchte ich das Realgymnasium Honnef-Königswinter, wo ich 1932 die Reifeprüfung ablegte. Vom S.S. 1932 an studierte ich Medizin an der Universität in Bonn, wo ich im Herbst 1934 das Physikum und im Frühjahr 1938 das medizinische Staatsexamen bestand. Zunächst war ich acht Monate an der chirurgischen Klinik und an der medizinischen Poliklinik in Bonn als Praktikant tätig.